III〕 ビタミンA欠乏（ビタミンAの貯蔵庫である肝臓中の含量が減少する、つづいて血清中のビタミンAが減少する。）

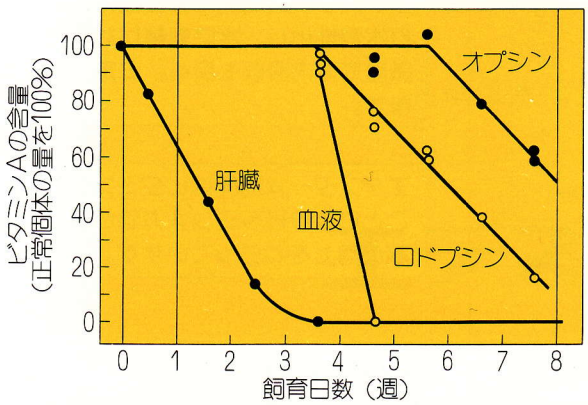

ビタミンA欠乏飼料で飼育したネズミの体内における
ビタミンA含量の変化　（日本ビタミン学会編より）

A欠乏による病変

1）皮膚及び粘膜上皮細胞角化
呼吸器系、消化器系、生殖器系、泌尿器系、目などの上皮組織の菌に対する感染、抵抗性を低下させる。
上皮組織の未分化。
［肺炎・下痢・繁殖障害・尿石症・角膜乾燥・乳房炎・血尿・胎盤停滞など］

2）生殖作用との関係　3）夜盲症
4）奇形の発生　5）発癌

IV〕 植物の硝酸塩含量

土壌中窒素の過多 ----------→ 植物中硝酸塩蓄積過多 ----------→ 動物体内での硝酸塩中毒
（施肥量過多）　　（メトヘモグロビンの形成）

$NO_3 \rightarrow NO_2 \rightarrow H_2N_2O_2$
↓
$HONH_2$
↓
NH_3

蓄積しやすい植物
イタリアン・ライグラス
トウモロコシ、ライムギ、エンバク
下総カブ……野草アオビユ
野菜
ダイコン　200～450ppm
セロリ　230～740ppm
レタス　60～380ppm
キャベツ　70～270ppm

＊ビタミンA破壊と利用効率低下
＊肝臓機能低下
＊甲状腺機能低下
＊血中アンモニア濃度上昇
＊酸素不足　＊流産
＊生育・乳量低下

V〕 ビタミンA経口投与のメトヘモグロビン形成抑制効果

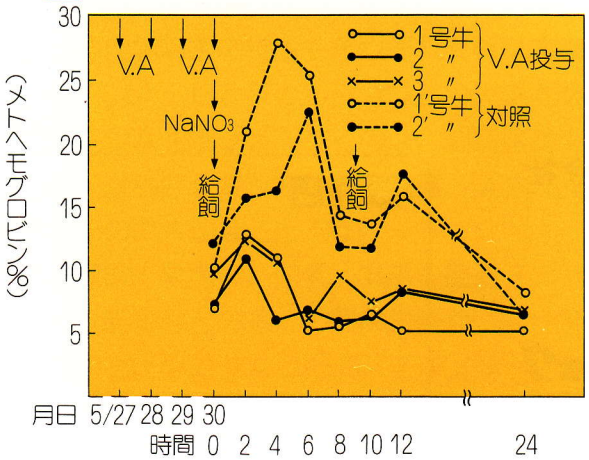

（農林水産省技術会議事務局編より）